Communications | Case Reports

Entsättigung bei einem Kleinkind mit univentrikulärem Kreislauf während einer gastroskopischen Intervention

Kurze Diskonnektion vom Tubus kann hilfreich sein

Desaturation in an infant with univentricular circulation during gastroscopic intervention – a brief disconnection of the tube may be helpful

J. Kaufmann[1] · U. Bangen[2] · P. Kindermann[1] · M. Laschat[1] · F. Wappler[1]

Zusammenfassung

Wir berichten von einem fast dreijährigen Jungen mit einem in Fontan-Zirkulation überführten Herzfehler (Double Inlet Left Venticle – DILV), bei dem eine gastroskopische Intervention durchgeführt wurde. Durch die aufgrund einer Bronchomalazie und der Insufflation des Magens notwendigen hohen Beatmungsdrücke kam es zu einem erheblichen Abfall der pulmonalen Perfusion. Neben anderen Maßnahmen konnte durch intermittierendes, kurzzeitiges Aussetzen der Beatmung die Situation stabilisiert werden. Der Beitrag beschreibt die besondere Kreislaufsituation bei Fontan-Zirkulation und deren Bedeutung für die allgemeine anästhesiologische Versorgung sowie die Situation bei Eingriffen mit erhöhten intraabdominellen Drücken. Kenntnisse dieser besonderen Kreislaufphysiologie können aufgrund einer steigenden Wahrscheinlichkeit, derartige Patienten in anästhesiologischen oder notfallmedizinischen Versorgungsstrukturen betreuen zu müssen, für jeden Anästhesisten oder Notfallmediziner erforderlich sein.

Summary

We report of an almost three-year-old boy with congenital heart defect (double inlet left ventricle - DILV) with completed Fontan circulation, who was admitted for a gastroscopic intervention. Due to a bronchomalacia and the needed insufflation of the stomach, high ventilation pressures became necessary and caused a significant decrease of the pulmonary perfusion. Apart from other measures, the situation was stabilized by intermittent, short-term discontinuation of the ventilation. This case report describes the particular cardiopulmonary physiology in Fontan circulations and their significance for the anaesthesiological care in general and for situations with increased intra-abdominal pressure. Knowledge of this particular circulation physiology may be required for every anaesthesiologist or emergency physician on account of the increasing likelihood of becoming responsible for such patients at the operating theatre or within emergency care structures.

Einleitung

Bei angeborenen Herzfehlern, die über nur einen funktionsfähigen Ventrikel verfügen, bedient dieser zunächst die Körper- und die Lungenperfusion, wobei vorhandene oder operativ geschaffene Shuntverbindungen zwischen den Kreisläufen essentiell sind. Weil in dieser Konstellation jedoch keine normalen Niveaus der arteriellen Sauerstoffsättigung erreicht werden können, ein akzidenteller Verschluss der Shuntverbindungen mit dem Leben nicht zu vereinbaren wäre sowie es langfristig zu einer Insuffizienz des Ventrikels kommen würde, muss eine Lungendurchblutung durch Anschluss der Hohlvenen an die Pulmonalarterie etabliert werden. Meist erfolgt dieses zunächst durch den Anschluss der oberen Hohlvene(n) an die Pulmonalarterie (Glenn-Anastomose, Partielle cavo-pulmonale Connection – PCPC).

1 Abteilung für Kinderanästhesie Kinderkrankenhaus der Kliniken der Stadt Köln (Chefarzt: Prof. Dr. F. Wappler)

2 Klinik und Poliklinik für Kinderkardiologie, Herzzentrum der Uniklinik Köln (Direktor: Prof. Dr. K. Brockmeier)

Interessenkonflikt:
Bei keinem der Autoren liegt ein Interessenkonflikt vor.

Schlüsselwörter
Fontan-Zirkulation – Laparoskopie – Narkose – Kind – Beatmung

Keywords
Fontan Circulation – Laparoscopy – Narcosis – Infant – Ventilation

Der Systemventrikel wird nun vom Pulmonalvenensystem und der unteren Hohlvene gefüllt (Hemi-Fontan-Zirkulation), sodass sich im Körperkreislauf weiterhin Mischblut findet.

Im abschließenden Schritt wird dann auch die untere Hohlvene an die Pulmonalarterie konnektiert (Totale cavo-pulmonale Connection – TCPC). Dadurch wird die Lunge dann ausschließlich vom venösen Rückfluss aus dem Körperkreislauf perfundiert (Fontan-Zirkulation) und eine vollständige Trennung der Kreisläufe unter regelrechter Sauerstoffsättigung im Körperkreislauf ermöglicht. Die Perfusion der Lunge wird bei der Fontan-Zirkulation gelegentlich als „passiv" bezeichnet. Dabei wird vernachlässigt, dass unter Spontanatmung bei Inspiration ein Unterdruck im Thorax erzeugt wird, der nicht nur Luft ansaugt, sondern auch Blut. Im Gegensatz dazu liegen während einer Beatmung durchgehend positive intrathorakale Drücke vor, wodurch die Lungenperfusion erheblich beeinträchtigt werden kann.

Angeborene Herzfehler, bei denen nur ein funktioneller Ventrikel angelegt ist, sind selten (0,5-5/100.000 Neugeborene [1]). Die operative Versorgung mit Hilfe der Fontan-Zirkulation wurde erstmalig 1971 publiziert [2]. Durch Verbesserungen der Methodik und der Versorgung erreichen zwischen 70-90% der Patienten heutzutage das Erwachsenenalter [3,4]. Somit nimmt die Häufigkeit zu, mit der solche Patienten anästhesiologisch oder notfallmedizinisch betreut werden müssen. Daher können Kenntnisse über die besondere Herz-Kreislauf-Physiologie dieser Patienten für jeden Anästhesisten und Notfallmediziner relevant werden.

Fallbericht

Es wurde ein 2 Jahre und 10 Monate alter Junge mit einer Fontan-Zirkulation nach singulärem linkem Ventrikel (Double Inlet Left Venticle – DILV) vorgestellt, bei dem aufgrund einer nicht ausreichenden Ernährungssituation eine perkutane endoskopische Gastrostomie (PEG-Anlage) sowie eine diagnostische Bronchoskopie geplant waren. Das Körpergewicht des Jungen lag mit 12,7 kg unterhalb der 3. altersbezogenen Perzentile. Zusätzlich bestand eine Hypoplasie der linken Pulmonalarterie (LPA), die mit einem Stent versorgt worden war. Klinisch präsentierte sich der Junge – abgesehen von einem längen- und gewichtsbezogenen Defizit – in einem guten psychomotorischen Entwicklungszustand. Trotz eines bestehenden nächtlichen Sauerstoffbedarfs zeigte er sich tagsüber unter der antikongestiven Therapie (Diuretikum, Phosphodiesterase-Hemmer, ACE-Hemmer und Digitalis) altersentsprechend uneingeschränkt belastbar. Eine präoperative kinderkardiologische Untersuchung dokumentierte echokardiographisch eine mäßige ventrikuläre Hypertrophie bei guter Pumpfunktion und laminare Flüsse in beiden Pulmonalarterien (ohne Gradienten über dem Stent in der LPA) sowie elektrokardiographisch einen normofrequenten Sinusrhythmus. Es liegt ein schriftliches Einverständnis beider Sorgeberechtigten vor, diesen Fall in der vorliegenden anonymisierten Form zu veröffentlichen.

Die Narkose wurde intravenös mit 12 µg/kg Alfentanil sowie fraktioniert 2 mg/kg Propofol unter erhaltener Spontanatmung und kontinuierlicher Monitorüberwachung (EKG im Sinusrhythmus mit einer Frequenz von 120/min, SpO_2 98%, NIBP 75/30 mmHg und pCO_2 kapnometrisch 40 mmHg) ein. Bei der Darstellung des Larynx mit einer transnasal eingeführten Fiberoptik (Storz, 3.7 mm Außendurchmesser) zeigte sich eine Stimmbandparese links. Nach Vertiefung der Narkose und Muskelralaxation mit 0,5 mg/kg Rocuronium stellten wir die tieferen Atemwegsstrukturen mit einer 0° Hopkins-Optik (Storz, 2.9 mm Außendurchmesser) dar. Es lag ein vollständiger Verschluss des linken Hauptbronchus vor (Abb. 1), die dahinter liegenden Lappen- und Segmentbronchien waren regelrecht. Während dieser Untersuchung bestanden stabile und normwertige kardiopulmonale Messwerte.

Für die nachfolgende perkutane endoskopische Gastrostomie (PEG-Anlage) wurde der Junge oral endotracheal intubiert (Ruesch, 5.0 mm ID). Nach

Abbildung 1

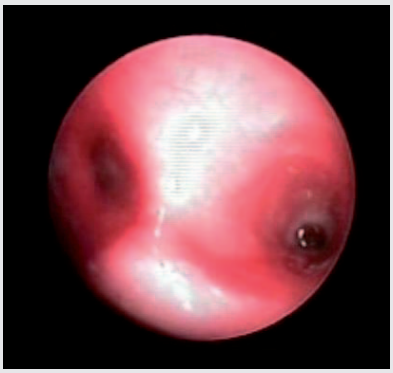

Endoskopisches Foto der Malazie des linken Hauptbronchus (Hopkins-Optik 0°; 2,9 mm; Storz).

einem Rekruitment-Manöver mit einem Atemwegs-Spitzendruck (PIP) von 20 cmH_2O zeigte die Ventilation unter einem PIP von 15 cmH_2O und einem endexpiratorischem Druck (PEEP) von 3 cmH_2O adäquate Thoraxexkursionen, Kapnometrie und Oxygenierung. Während der Gastroskopie (Olympus, 8.6 mm Außendurchmesser) mussten die Beatmungsdrücke aufgrund der methodenbedingten Notwendigkeit, für die PEG den Magen aufzublasen, erheblich gesteigert werden. Bei einem PIP von 25 cmH_2O und einem PEEP von 10 cmH_2O kam es zunächst zu einem Sättigungsabfall (SpO_2 80%), der gefolgt wurde von einem Ausfall der pulsoximetrisch gemessenen Sättigung über insgesamt 30 Sekunden. Zeitgleich war eine arterielle Hypotension (systolischer Blutdruck 40 mmHg) zu verzeichnen, die Herzfrequenz blieb stabil. Durch Ablassen der gastralen Luftinsufflation, Minderung der Beatmungsdrücke und einer einmaligen venösen Gabe von 0,5 µg/kg Adrenalin konnte die kardiopulmonale Situation stabilisiert werden. Es wurde dann die PEG zügig und unter nur kurzen Phasen der Prallfüllung des Magens mit Luft durchgeführt. Gegen Ende der Prozedur kam es zu einer erneuten Entsättigung, die diesmal alleine durch wiederholte kurze Diskonnektionen vom Respirator überwunden werden konnte. Die Muskel-Relaxation mit Rocuronium wurde dann durch Gabe von Sugammadex

antagonisiert, und es konnten kurzfristig nach Beendigung der Maßnahmen eine suffiziente Spontanatmung sowie stabile kardiopulmonale Verhältnisse erreicht werden. Der weitere postoperative Verlauf verlief bis zur Entlassung nach Hause am zweiten postoperativen Tag unproblematisch.

Diskussion

Die Inspiration im Rahmen spontaner Atemzüge erfolgt durch die Kontraktion des Zwerchfells, wodurch ein negativer intrathorakaler Druck erzeugt wird. Dieser negative Druck verursacht neben dem Einsaugen der Atemluft eine Zunahme des venösen Blutrückstroms und trägt bei der Fontan-Zirkulation wesentlich zum pulmonalen Blutfluss bei [5-9]. Beispielsweise konnte bei Kleinkindern mit Fontan-Zirkulation eine inspiratorische Zunahme der Flüsse in der Pulmonalerterie um 64% echokardiographisch nachgewiesen werden [7]. Bei der Beatmung von Patienten wird die Inspirationsluft in die Lunge gedrückt, wodurch es zu einer intrathorakalen Druckumkehr im Vergleich zur physiologischen Atmung kommt. Daher ist alleine aus der besonderen Physiologie der Fontan-Zirkulation erklärbar, dass durch eine Beatmung die pulmonale Perfusion und das Herzzeitvolumen (HZV) kritisch reduziert werden können [10] und somit hohe Beatmungsdrücke unbedingt zu vermeiden sind [11]. Die bei einem anderen Kind in gleicher Kreislaufsituation unter Beatmung durchgeführte Druckmessung in einer Pulmonalarterie stellt den genannten Zusammenhang dar (Abb. 2).

Bereits bei der Erstbeschreibung des chirurgischen Verfahrens zur Etablierung der Fontan-Zirkulation wurde auf diese Problematik hingewiesen und empfohlen, möglichst rasch nach der Operation wieder Spontanatmung zu erreichen [2]. Die dadurch erreichbare Verbesserung des zentralvenösen Blutrückstroms und des HZV sind eindeutig nachweisbar [12]. Eine Vielzahl von Publikationen empfiehlt sowohl für anästhesiologische als auch notfallmedizinische Versorgungssituationen nach Möglichkeit die Spontanatmung zu erhalten, zum Beispiel auch durch den Einsatz von alleiniger oder unterstützender Regionalanästhesie [1,13-17]. Essentiell ist hierbei jedoch, eine Hypoventilation auszuschließen und zu vermeiden, denn durch Hyperkapnie und Hypoxie kommt es zu einem Anstieg des Gefäßwiderstands in der Pulmonalstrombahn (PVR) [18].

Abbildung 2

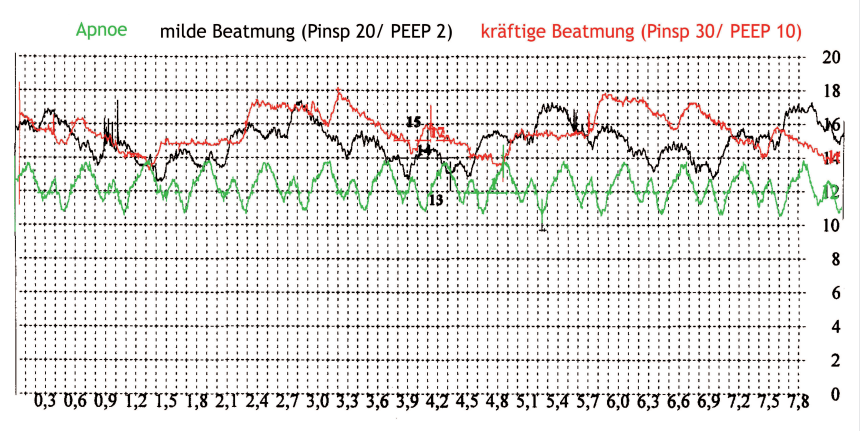

Zweijähriges Mädchen mit PCPC.

Druckkurven aus der linken Pulmonalarterie unter Apnoe (**grün**), milder Beatmung (**schwarz**) und kräftiger Beatmung (**rot**; **Pinsp** = Inspirationsdruck, **PEEP** = positiv end-expiratorischer Druck; Beatmungs-Druckangaben in cm H_2O). Durch die beatmungsbedingte Druckerhöhung in der Pulmonalarterie kommt es zur Widerstandserhöhung in der Pulmonalstrohmbahn, die zu einer Minderung der Lungenperfusion und einem venösen Rückstau führen kann.

Weil während einer Beatmung sowohl die Ausbildung von Atelektasen vermieden wird als auch eine bessere Überwachung und Sicherung der Normoventilation zu gewährleisten ist [19], kann in vielen Situationen dennoch eine Beatmung favorisiert werden [20,21]. Hierbei ist eine adäquate Balance zwischen den Notwendigkeiten der Beatmung und der besonderen Kreislauf-Physiologie anzustreben [5,15]. Dies kann in der Regel durch milde Atemwegsdrücke (Tab. 1) erreicht werden [1,22].

Ein guter Kompromiss besteht in einer druckunterstützten Spontanatmung, wobei in dieser Situation kein PEEP verabreicht werden sollte. Durch den Beginn der Einatmung auf 0-Druck-Niveau kommt es zu kurzen Phasen mit negativem intrathorakalem Druck und Verbesserung der Hämodynamik im Vergleich zur Druckunterstützung mit der Applikation von PEEP [23].

Moderne Varianten von Systemen sind heute verfügbar, die durch extrathorakalen Sog negative intrathorakale Drücke während der maschinellen Inspiration erzeugen (vergleichbar mit einer „Eisernen Lunge“, z.B. Porta-Lung®, Porta-Lung Inc., Colorado/USA). So konnte bei einem 9 Monate alten Säugling mit Fontan-Zirkulation angiographisch unter Beatmung mit positivem Inspirationsdruck ein retrograder, aus der Lunge heraus gerichteter Blutfluss in der Pulmonalstrohmbahn nachgewiesen werden, der sich unter Applikation einer negativen Druckbeatmung in eine antegrade Flussrichtung umkehren ließ [24]. Dadurch kam es zu einer Verbesserung der pulsoximetrisch gemessenen Sauerstoff-Sättigung von 60 auf 80% unter einer Reduktion des FiO_2 1,0 auf 0,4. Ähnlich beeindruckende Effekte durch negative Druckbeatmung waren auch in anderen Fällen nachweisbar [25-27]. Trotz einer Empfehlung solcher Systeme [28] werden diese im Rahmen der präklinischen Notfallversorgung in der Regel nicht vorgehalten. Im Rahmen

Tabelle 1
Regeln und Maßnahmen bei der anästhesiologischen Versorgung von Patienten mit Fontan-Zirkulation (Angabe der Atemwegsdrücke in cm H_2O).

• Beim PCPC die vom Kardiologen genannte Normsättigung anstreben
• Beim TCPC ohne extrakardiale Shunts ist eine Vollsättigung zu erwarten
• Ausreichenden Volumenstatus gewährleisten, Defizite ausgleichen
• ZVD ist mit 10-15 mmHg ideal [22]
• Wenn möglich: Spontanatmung und Ausschluss einer Hypoventilation zu gewährleisten
• Wenn möglich: druckunterstützte Spontanatmung ohne PEEP mit kurzer Verzögerung der Druckunterstützung (Rampe)
• Bei Beatmung: Kurze Inspirationszeiten, niedrige Inspirationsdrücke (<20), kleiner PEEP (<5), daraus resultierend niedriger Atemwegs-Mitteldruck
• Relaxierung kann niedrige Beatmungsdrücke ermöglichen, sollte aber antagonisierbar sein (idealerweise Rocuronium durch Sugammadex)
• Laparoskopische Eingriffe mit max. Insufflationsdruck von 10-12 mmHg, abwägende Indikationsstellung, Abbruch wenn nötig einplanen („Plan B“)
• Spontanatmung früh anstreben
• Kurze, intermittierende Beatmungspausen können in dramatischen Situationen lebensrettend sein
• Intermittierende abdominelle Gegenkompression (10 Sekunden Kompression, 5 Sekunden Entlastung) unter Reanimation zu empfehlen
• Maßnahmen zur akuten Senkung des PVR [32, 33]: ausreichende Narkosetiefe (vor allem Opioide und Isofluran senken den PVR), hohe Sauerstoffkonzentrationen, zarte Hyperventilation (Ziel: pCO_2 arteriell 30-45 mmHg), Ausgleich jeder metabolischen Azidose (Ziel: positiver BE von 2-5, u.U. pH von 7.5-7.6 anstrebend), Furosemid-Gabe (Lasix), NO-Beatmung, Prostacycline (Iloprost inhalativ, Epoprostenol (Flolan®) ist zur Not auch intratracheal applizierbar)

PCPC = Hemi-Fontan-Zirkulation oder Glenn-Anastomose; **TCPC** = Fontan-Zirkulation; **ZVD** = Zentraler Venen-Druck; **PEEP** = positiv endexpiratorischer Druck; **PVR** = pulmonalvaskulärer Widerstand; **BE** = Basenüberschuss; **NO** = Nitroxid.

von Reanimationen kann durch eine abdominelle Gegenkompression (Tab. 1) der zentralvenöse Rückstrom unterstützt werden [29].

Laparoskopische oder endoskopische Eingriffe wie im vorliegenden Fall führen zu einer Erhöhung des intraabdominellen Druckes und machen oft höhere Beatmungsdrücke notwendig. Hinzu kommt ein höherer Ventilationsbedarf durch die Insufflation von Kohlendioxid [17]. Die genannten Besonderheiten dieser Situation können zu einer wie im vorliegenden Fall ausgeprägten Beeinträchtigung der Fontan-Zirkulation führen. Für die Durchführung derartiger Interventionen wird eine Limitierung der Insufflation des Abdomens auf einen Druck von 10-12 mmHg empfohlen [22].

Zusätzlich stellte die Bronchomalazie im vorliegenden Fall mit den dadurch bedingt notwendigen „Eröffnungsdrücken“ der Atemwege und den drohenden Atelektasen eine aggravierende Voraussetzung dar. Bei der Beatmung von Kindern mit einer Tracheo- oder Bronchomalazie ist es oft – wie auch bei unserem Patienten – notwendig, kurzfristig hohe PEEP-Werte (wie in unserem Fall von 10 cm H_20) zu verwenden, um die Lunge zu rekrutieren. Dieses Manöver war bei unserem Patienten sicherlich bezüglich der Kreislaufsituation kontraproduktiv.

Aus dem Fallbericht lässt sich die Notwendigkeit zu besonderer Vorsicht bei Kindern in Fontan-Zirkulation und Eingriffen mit erhöhtem intraabdominellem Druck ableiten. Bei der Versorgung dieser Patienten wäre es wünschenswert, durch die Anlage einer arteriellen Blutdruckmessung eine Kreislaufüberwachung in Echtzeit („beat-to-beat“) sowie engmaschige Blutgasanalysen zu ermöglichen. Von besonderem Interesse wäre dabei auch das zeitnahe Erkennen und Behandeln einer Azidose, weil diese durch einen Anstieg des pulmonalen Gefäßwiderstandes eine äußerst ungünstige Konstellation bedeuten würde. Besonders dann, wenn zusätzlich obstruktive Veränderungen der Atemwege (wie die Bronchomalazie) vorliegen, kann es durch die Notwendigkeit erhöhter Beatmungsdrücke zu einer erheblichen Beeinträchtigung der pulmonalen Perfusion kommen. Neben den allgemeingültigen Maßnahmen bei der anästhesiologischen Versorgung von Patienten in Fontan-Zirkulation (Tab. 1) und den aus der Literatur zusammengefassten Überlegungen zur Kreislaufphysiologie wird in diesem Fallbericht erstmalig eine Situation beschrieben, bei der ein intermittierender, kurzfristiger Verzicht auf die Beatmung zur Stabilisierung der Akutsituation beigetragen hat. Zweifellos handelt es sich hierbei um eine kurzfristige Ultima-Ratio-Maßnahme, die keinesfalls die anderen aufgeführten essentiellen Maßnahmen ersetzt. Ein derartiges Manöver (kurzfristige Diskonnektion vom Tubus) wurde bei einer Überblähung der Lunge während der Reanimation von Erwachsenen mit einem Asthma-Anfall als lebensrettende Maßnahme beschrieben [30], ist explizit in den aktuellen Reanimationsleitlinien des ERC empfohlen [31] und kann auch in der hier beschriebenen Situation hilfreich sein.

Literatur

1. Bushuven S, Schindler E: Kasuistik – Fontan-Patient auf dem Southside Festival – 60 000 Besucher/119 999 Herzkammern. Anästhesiol Intensivmed Notfallmed Schmerzther 2013;48:590-97
2. Fontan F, Baudet E: Surgical repair of tricuspid atresia. Thorax 1971;26:240-48
3. Jooste EH, Haft WA, Ames WA, Sherman FS, Vallejo MC. Anesthetic care of parturients with single ventricle physiology. J Clin Anesth 2013; 25:417-423
4. Ono M, Boethig D, Goerler H, Lange M, Westhoff-Bleck M, Breymann T: Clinical outcome of patients 20 years after Fontan operation-effect of fenestration on late morbidity. Eur J Cardiothorac Surg 2006;30:923-29

5. Gologorsky E, Gologorsky A, Rosenkranz E: An Adult Patient with Fontan Physiology: A TEE Perspective. Anesthesiol Res Pract 2012;2012:475015
6. Shafer KM, Garcia JA, Babb TG, Fixler DE, Ayers CR, Levine BD: The importance of the muscle and ventilatory blood pumps during exercise in patients without a subpulmonary ventricle (Fontan operation). J Am Coll Cardiol 2012;60:2115-21
7. Penny DJ, Redington AN: Doppler echocardiographic evaluation of pulmonary blood flow after the Fontan operation: the role of the lungs. Br Heart J 1991; 66:372-74
8. Redington AN, Penny D, Shinebourne EA: Pulmonary blood flow after total cavopulmonary shunt. Br Heart J 1991; 65:213-17
9. Hsia TY, Khambadkone S, Redington AN, Migliavacca F, Deanfield JE, de Leval MR: Effects of respiration and gravity on infradiaphragmatic venous flow in normal and Fontan patients. Circulation 2000;102:III148-53
10. Williams DB, Kiernan PD, Metke MP, Marsh HM, Danielson GK: Hemodynamic response to positive end-expiratory pressure following right atrium-pulmonary artery bypass (Fontan procedure). J Thorac Cardiovasc Surg 1984;87:856-61
11. Khairy P, Poirier N, Mercier LA: Univentricular heart. Circulation 2007; 115:800-812
12. Lofland GK: The enhancement of hemodynamic performance in Fontan circulation using pain free spontaneous ventilation. Eur J Cardiothorac Surg 2001;20:114-18
13. Knautz J, Asher Y, Kendall MC, Doty R Jr: Ambulatory anesthesia in an adult patient with corrected hypoplastic left heart syndrome. Case Rep Anesthesiol 2012;2012:607140
14. Deal BJ, Jacobs ML: Management of the failing Fontan circulation. Heart 2012;98:1098-1104
15. Christensen RE, Gholami AS, Reynolds PI, Malviya S: Anaesthetic management and outcomes after noncardiac surgery in patients with hypoplastic left heart syndrome: a retrospective review. Eur J Anaesthesiol 2012;29:425-30
16. Vernick CA, Horak J, Greshner A, Vernick WJ: The Fontan circulation and right parietal craniotomy for seizures: the challenges of adult congenital heart disease. J Clin Anesth 2010;22:460-65
17. Leyvi G, Wasnick JD: Single-ventricle patient: pathophysiology and anesthetic management. J Cardiothorac Vasc Anesth 2010;24:121-30
18. Rautiainen P: Alfentanil sedation for cardiac catheterization of children with Fontan shunts. Can J Anaesth 1992;39:944-48
19. Mariano ER, Boltz MG, Albanese CT, Abrajano CT, Ramamoorthy C: Anesthetic management of infants with palliated hypoplastic left heart syndrome undergoing laparoscopic nissen fundoplication. Anesth Analg 2005;100:1631-33
20. Subramaniam B, Soriano SG, Michael Scott R, Kussman BD: Anesthetic management of pial synangiosis and intracranial hemorrhage with a Fontan circulation. Paediatr Anaesth 2006; 16:72-76
21. Walker SG, Stuth EA: Single-ventricle physiology: perioperative implications. Semin Pediatr Surg 2004;13:188-202
22. Yuki K, Casta A, Uezono S: Anesthetic management of noncardiac surgery for patients with single ventricle physiology. J Anesth 2011;25:247-56
23. Walsh MA, Merat M, La Rotta G, Joshi P, Joshi V, Tran T, et al: Airway pressure release ventilation improves pulmonary blood flow in infants after cardiac surgery. Crit Care Med 2011;39:2599-2604
24. Deshpande SR, Kirshbom PM, Maher KO: Negative pressure ventilation as a therapy for post-operative complications in a patient with single ventricle physiology. Heart Lung Circ 2011;20:763-65
25. Shekerdemian LS, Shore DF, Lincoln C, Bush A, Redington AN: Negative-pressure ventilation improves cardiac output after right heart surgery. Circulation 1996;94:II49-55
26. Shekerdemian LS, Bush A, Shore DF, Lincoln C, Redington AN: Cardiopulmonary interactions after Fontan operations: augmentation of cardiac output using negative pressure ventilation. Circulation 1997;96:3934-42
27. Toida C, Shime N, Itoi T, Yamagishi M: Recovery from Fontan circulation failure by application of continuous negative extrathoracic pressure. J Anesth 2007;21:282-84
28. Biarent D, Bingham R, Eich C, Lopez-Herce J, Maconochie I, Rodriguez-Nunez A, et al: European Resuscitation Council Guidelines for Resuscitation 2010: Section 6. Paediatric life support. Resuscitation 2010;81:1364-88
29. Tewari P, Babu SG: Resuscitation after modified Fontan procedure. Ann Thorac Surg 1994;58: 880-82
30. Lapinsky SE, Leung RS: Auto-PEEP and electromechanical dissociation. N Engl J Med 1996; 335:674
31. Nolan JP, Soar J, Zideman DA, Biarent D, Bossaert LL, Deakin C, et al: European Resuscitation Council Guidelines for Resuscitation 2010: Section 1. Executive summary. Resuscitation 2010; 81:1219-76
32. Clarke WR: The transitional circulation: physiology and anesthetic implications. J Clin Anesth 1990;2:192-211
33. Roos R, Genzel-Boroviczeny O, Proquitte H: Checkliste Neonatologie, Das Neo-ABC. 2. Auflage. Stuttgart, New York: Thieme; 2003.

Korrespondenzadresse



Dr. med.
Jost Kaufmann

Klinik für Anästhesiologie und Operative Intensivmedizin
Uniklinik Köln
Kerpener Straße 62
50937 Köln, Deutschland

Tel.: 0221 478-82487

E-Mail: jost.kaufmann@uni-koeln.de