Persönliche PDF-Datei für

Christian Puder, Jost Kaufmann, Birte Mack-Detlefsen

Mit den besten Grüßen vom Georg Thieme Verlag

www.thieme.de

Akute Atemwegsverlegung durch eine akzessorische Ohrmuschel bei einem Neugeborenen

Laryngo-Rhino-Otol 2021; 100: 734–735

Nur für den persönlichen Gebrauch bestimmt.
Keine kommerzielle Nutzung, keine Einstellung in Repositorien.

Verlag und Copyright:
© 2021. Thieme. All rights reserved.
Georg Thieme Verlag KG, Rüdigerstraße 14,
70469 Stuttgart, Germany
ISSN 0935-8943

Nachdruck nur
mit Genehmigung
des Verlags

Thieme

Thieme

Akute Atemwegsverlegung durch eine akzessorische Ohrmuschel bei einem Neugeborenen

A newborns acute airway obstruction by accessory ear tissue

Fallbericht

Aufgrund eines vorzeitigen Blasensprungs mit pathologischen Befunden in der Kardiotokografie wurde ein Mädchen unter primärer, unkomplizierter Sectio caesarea im Gestationsalter von 40 Wochen mit einem Gewicht von 4040 Gramm im Oktober 2019 geboren. Bei der Primärversorgung war eine kurzfristige Atemunterstützung mithilfe einer Gesichtsmaske notwendig, worunter sich das Neugeborene schnell stabilisierte. Bei Aufregung wurden jedoch ein inspiratorischer Stridor sowie juguläre Einziehungen beobachtet. Zusätzlich war bei der ansonsten regelrechten Erstuntersuchung des Kindes eine sichtbare Vorwölbung/glatt kugelige Struktur im Oro-/Hypopharynx aufgefallen. Dieser Befund war jedoch nicht reproduzierbar zu erheben. Zur weiteren Abklärung wurde das vitale Neugeborene am zweiten Lebenstag unter der Verdachtsdiagnose eines gestielten ösophagealen Lipoms in das Kinderkrankenhaus der Kliniken der Stadt Köln verlegt. Nach Aufklärung der Eltern wurden eine endoskopische Untersuchung und Sanierung des Befundes für den nächsten Tag vorbereitet. Am Morgen des dritten Lebenstages kam es zu einer akuten, subtotalen Verlegung der Atemwege mit in- und exspiratorischem Stridor mit ausgeprägter Dyspnoe, jedoch unter Sauerstoffvorlage durchgehend normwertiger pulsoximetrisch gemessener peripherer Sauerstoffsättigung.

Es erfolgte die sofortige Übernahme des Mädchens in den OP-Bereich sowie Einleitung einer Vollnarkose unter kontinuierlicher, problemloser Maskenbeatmung. Die Darstellung mithilfe eines Laryngoskops und einer Hopkins-Optik (0°, 2,7 mm) zeigte eine mit flaumbedeckter Haut epithelisierte kugelige, aus dem Nasenrachenraum links prolabierende Raumforderung (▶ **Abb. 1a**), die an einem Stiel mobil war sowie in den Oropharynx luxiert und in den Nasopharynx reponiert werden konnte (▶ **Abb. 1b, c**). Nach problemloser endotrachealer Intubation und Velotraktio mit nasalen Kathetern beidseits konnte der Ursprung des Stiels am linken Tubenwulst dargestellt und dort endoskopisch kontrolliert bipolar abgetragen werden (▶ **Abb. 2**). Es erfolgte eine unmittelbar postoperative problemlose Extubation. In der Nachsorge traten keinerlei Beeinträchtigungen mehr auf und das Mädchen konnte am ersten postoperativen Tag in das Heimatkrankenhaus rückverlegt werden.

Histologie

Von Haut überzogenes, 3,0 × 1,5 × 1,2 cm großes, wulstartiges Gewebestück. Die Resektionsfläche misst 0,8 × 0,7 cm. Der Befund entspricht einer maximal 3,0 cm messenden akzessorischen Ohrmuschel mit einem fibroadipösen Stroma, einem zentralen knorpeligen Stiel und oberflächlicher Auskleidung durch eine unauffällige Haut mit Hautanhangsgebilden. Kein Anhalt für Malignität.

Diskussion

Atemwegsprobleme beim Neugeborenen erfordern oft zeitnahe Diagnostik hinsichtlich des Ursprungs und der klinischen Relevanz des Befundes und immer wieder auch unmittelbare Therapieeinleitung durch ein qualifiziertes Team. Differenzialdiagnostisch sind hier neben häufigen Ursachen wie Anpassungsstörungen und der Laryngomalazie auch seltenere Ursachen wie Rekurrensparesen, angeborene Stenosen oder Trachealkompressionen durch intrathorakale Gefäßanomalien oder Tumoren abzugrenzen.

Zu den seltenen Ursachen zählt auch der hier vorgestellte Fall, eine Wiederholung eines Kasus aus der HNO-Universitätsklinik zu Köln aus dem Jahr 1985 unter Beteiligung von Professor Dr. Tilman Brusis, dar [1], bei dem ebenfalls eine Polyp-artige Struktur im Bereich des linken Gaumenbogens zu Atem- und Schluckbeschwerden geführt hatte. Analog war hier der makroskopische Aspekt einer in den Oropharynx

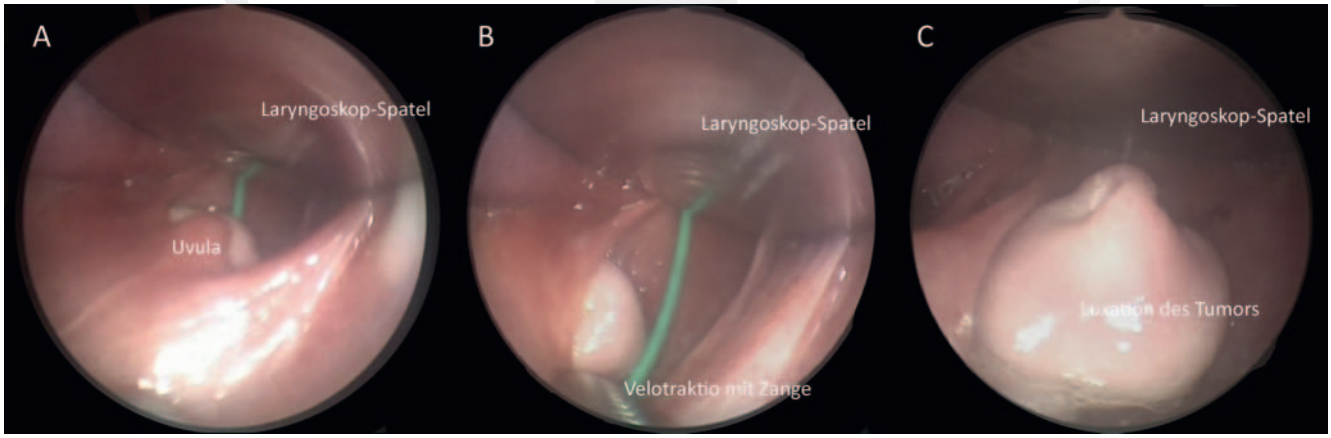

▶ **Abb. 1** Darstellung des nasopharyngealen Tumors mithilfe eines Laryngoskops und einer Hopkins-Optik (0°, 2,7 mm).

▶ **Abb. 2** Resektat.

ragenden, häutig epithelisierten, derben Geschwulst in der histologischen Untersuchung als akzessorische Ohrmuschel identifiziert worden.

Als embryologischer Ursprung von akzessorischem Ohrgewebe wird eine fehlende Fusion der Ohrmuschelhügel der Ober- und Unterkieferwulst des ersten Kiemenbogens [2], des mandibulären, ersten Kiemenbogens mit dem hyoidalen, zweiten Kiemenbogen [3] oder eine Dysplasie des Knorpelgewebes des zweiten bis vierten Kiemenbogens [4] beschrieben. Meistens handelt es sich um kleine versprengte Gewebeanteile in einer Linie zwischen Ohr und Mundwinkel [5], es werden aber auch zervikale Lokalisationen [4, 6, 7] beschrieben. Kleine Befunde werden in der Regel als akzessorischer Tragus [8], größere als akzessorische Ohrmuschel bezeichnet [9]. Die Diagnose wird unabhängig von der Lokalisation und Größe durch die histologische Analogie zu typischem Ohrgewebe gestellt [5].

Die Lokalisation im Nasopharynx [10–12], entlang der Eustachi-Röhre [13–15] oder im Vestibulum nasi [16] wurde jeweils nur einzeln beschrieben. Nach unserer Kenntnis gibt es neben dem eingangs erwähnten [1] nur Einzelfallberichte einer akzessorischen Ohrmuschel im Oropharynx [17]. Unverändert zur Beschreibung von Brusis [1] aus dem Jahr 1985 ist die Entstehung von akzessorischem Ohrgewebe an den genannten seltenen „inneren" Lokalisationen nicht eindeutig mit einer Versprengung bei der embryonalen Entwicklung zu beschreiben, aufgrund der Histologie sind jedoch weit differenzierte Teratome auszuschließen [13].

Schlussfolgerung

Das seltene Auftreten von akzessorischen Ohrmuscheln im Naso- oder Orohypopharynx kann eine erhebliche Bedrohung für Neugeborene darstellen. Die Entstehungsursache erscheint letztendlich nicht geklärt. Nach der operativen Entfernung ist die Histologie entscheidend, um den Befund von anderen tumorösen Strukturen zu unterscheiden. In der Nachsorge müssen funktionelle Beeinträchtigungen ausgeschlossen werden (z. B. Ventilation des Mittelohrs).

Interessenkonflikt

Die Autorinnen/Autoren geben an, dass kein Interessenkonflikt besteht.

Widmung

Dieser Artikel ist Herrn Professor Tilman Brusis zum 80. Geburtstag gewidmet.

Autorinnen/Autoren

Christian Puder[1], Jost Kaufmann[2], Birte Mack-Detlefsen[3]

[1] HNO-Kalk, HNO-Gemeinschaftspraxis, Köln, Germany

[2] Abteilung für Kinderanästhesiologie und Endoskopie, Kliniken der Stadt Köln gGmbH, Köln, Germany

[3] Klinik für Kinder- und Jugendchirurgie und Kinderurologie, Kliniken der Stadt Köln gGmbH, Köln, Germany

Korrespondenzadresse

Dr. Christian Puder
HNO-Kalk, HNO
Johann-Classen-Str. 68
51103 Köln
Germany
Tel.: +49/2 21/85 22 33
Fax: +49/2 21/9 85 32 33
puder@hno-kalk.de

Literatur

[1] Schendzielorz P, Brusis T, Arnold G. [Accessory external ear in the oropharynx]. Laryngologie, Rhinologie, Otologie 1985; 64: 586–587
[2] Jones S, Alvi R, Burton D. Accessory auricles: unusual sites and the preferred treatment option. Arch Pediatr Adolesc Med 1996; 150: 769–770. doi:10.1001/archpedi.1996.02170320115024
[3] Wood-Jones F, I-Chuan W. The Development of the External Ear. J Anat 1934; 68: 525–533
[4] Yin XF, Shi J, Hua ZX et al. Case series of neck accessory tragus. J Cosmet Dermatol 2019; 18: 1800–1802. doi:10.1111/jocd.12912
[5] Vulovic DD, Spasić MB, Milisavljevic SS et al. Accessory Auricles – Report of Two Cases. Serbian Journal of Experimental and Clinical Research 2017; 18: 85–88. doi:10.1515/sjecr-2016-0050
[6] Amirhassankhani S, Lloyd MS. Accessory Auricles: Systematic Review of Definition, Associated Conditions, and Recommendations for Clinical Practice. J Craniofac Surg 2018; 29: 372–375. doi:10.1097/scs.0000000000004201
[7] Punyamurthy M. Accessory auricles in the neck. J Laryngol Otol 1972; 86: 173–174. doi:10.1017/s0022215100075125
[8] Brownstein MH, Wanger N, Helwig EB. Accessory tragi. Archives of dermatology 1971; 104: 625–631
[9] Akyol MU. Accessory auricle. Otolaryngol Head Neck Surg 2000; 122: 155 doi:10.1016/s0194-5998(00)70170-7
[10] Jiang SH, Zhang QQ, Zhang H. [Accessory auricle in the nasopharynx in a case]. Zhonghua Er Bi Yan Hou Tou Jing Wai Ke Za Zhi 2007; 42: 706
[11] Heffner DK, Thompson LD, Schall DG et al. Pharyngeal dermoids („hairy polyps") as accessory auricles. Ann Otol Rhinol Laryngol 1996; 105: 819–824. doi:10.1177/000348949610501010
[12] Schuring AG. ACCESSORY AURICLE IN THE NASOPHARYNX. Laryngoscope 1964; 74: 111–114. doi:10.1002/lary.5540740112
[13] Li B, Deng Y, Wang L et al. Accessory Auricle Deformity of Eustachian Tube. Otol Neurotol 2019; 40: e248–e250. doi:10.1097/MAO.0000000000002134
[14] Chintalapati K, Gunasekaran S, Frewer J. Accessory tragus in the middle ear: A rare congenital anomaly. Int J Pediatr Otorhinolaryngol 2010; 74: 1338–1339. doi:10.1016/j.ijporl.2010.08.008
[15] Münker G. [Accessory auricle in the eustachian tube]. Z Laryngol Rhinol Otol 1972; 51: 175–178
[16] Shin MS, Choi YJ, Lee JY et al. A case of accessory tragus on the nasal vestibule. Ann Dermatol 2010; 22: 61–62. doi:10.5021/ad.2010.22.1.61
[17] Kanzaki S, Yamada K, Fujimoto M et al. So-called hairy polyp resembling an auricle. Otolaryngol Head Neck Surg 1988; 99: 424–426. doi:10.1177/019459988809900413

Bibliografie

Laryngo-Rhino-Otol 2021; 100: 734–735
DOI 10.1055/a-1521-5191
ISSN 0935-8943
© 2021. Thieme. All rights reserved.
Georg Thieme Verlag KG, Rüdigerstraße 14, 70469 Stuttgart, Germany